

水芭蕉咲く湿原より至仏山を望む　　撮影　小林　璿

特定非営利活動法人　中日本PCI研究会　主催

第10回 中日本 Case Review Course

プログラム・抄録集

テーマ「技術の継承」

会期：2017年5月13日（土）9:30～17:00

会長：中西 啓太 （松弘会 三愛病院 循環器内科）

会場：ホテルメトロポリタン高崎

第 10 回 中日本 Case Review Course
会長挨拶

第10回中日本Case Review Course開催にあたりご挨拶申し上げます。

今回で10年目にあたるケースレビューコースは、中日本PCI研究会の主催で2008年春に第1回目が開催されました。その前年秋に第1回中日本ライブデモンストレーションが“技術の継承”をテーマにライブを披露し、それに呼応する形で、翌春に症例検討を中心にしたコースが企画され、今年で10回目ということになります。例年、このケースレビューコースでは、心血管インターベンション治療に関する経験を、症例検討を通じて共有し、エビデンスに基づいた診断・治療を実際の症例にどう生かしていくかを議論する場となっております。一つ一つの症例をより深く吟味し検討することが本会の特徴であり、発表の場での活発な質疑応答を期待しております。

冠動脈インターベンション治療において、ステントによる治療が本格的に始まって20年以上経過しようとしております。治療の基本的なコンセプトとしての“血行再建”では、各種デバイスを用いて血管の内腔を確保し血流を回復させ、それを維持していくことを目標としています。ステント以外にも様々なデバイスが出現しましたが、薬剤溶出性ステント(DES)の登場でその他のデバイス活躍の場面が限定的になってきました。しかし、DESがすべての局面を解決できたわけではないことがわかってきた昨今、ステント以外のデバイスや治療方針にも再度注目されるようになってきました。そこで、今回は“古くて新しい治療”を今回のテーマの一つといたしました。新しい治療・デバイスとしての生体吸収性スキャフォールド(BRS)の本格的な登場はもう少し先になりそうですが、かつて使用していた方向性冠動脈粥腫切除術(DCA)の復活や、スコアリングバルーン・薬剤溶出性バルーンの活用などでステントを使用しない治療(バルーン拡張のみで行う治療)など、ステントを留置する以外にも有用な治療方法について、議論できればと考えております。また、インターベンション治療がもっとも力を発揮する場面として、急性冠症候群におけるカテーテル治療がありますが、同時にまた多くの合併症のリスクもはらんでおります。一つの施設では経験する症例数にも限界があるため、今回のケースレビューコースで、貴重な経験と知識を皆様で共有していただきたいと考えております。コメディカルセッションでは、各施設での実際の現場をご披露いただき、役割分担やそれぞれのカテ室内外での工夫などを見て、より良い治療に結び付けるためのカテ室運営について、議論を深めていただければと考えています。また、コメディカルセッションではありますが、あえてDr.サイドから症例を提示し、その時どう考え、どう行動したか、どう行動すべきかなどを職種の枠を超えて考える場を設けました。普段、聞きづらいことを聞く好機？かもしれませんので、奮ってご参加いただけますようお願い申し上げます。

本コースが、皆様方の今後の診療の一助になれば幸いです。

最後になりましたが、本コース開催にあたりご尽力いただきました先生方、コメディカルスタッフの方々、医療機器、製薬会社、事務局など関係者の方々に深く御礼申し上げます。

医療法人社団　松弘会　三愛病院　循環器内科

中西　啓太

第 10 回 中日本 Case Review Course

会場	メディカル PCI ホテルメトロポリタン高崎　6階　（丹頂Ⅰ）	会場	メディカル EVT ホテルメトロポリタン高崎　6階　（丹頂Ⅲ）
9:30	開会の挨拶　中西　啓太		
9:30 11:30	**Case Review session PCI** **「New device の可能性と stentless PCI」** 座長 野口　祐一　（筑波メディカルセンター病院　循環器内科） 内山　隆史　（戸田中央総合病院　心臓血管センター内科） **「ステントレス PCI の歴史」** 内山　隆史　（戸田中央総合病院　心臓血管センター内科） コメンテーター 長岡　秀樹　（千栄会　高瀬クリニック　循環器科） 土井　宏　（久我山病院　循環器内科） 塚田　俊一　（久我山病院　循環器内科） ケースプレゼンター ①平谷　太吾　（筑波大学附属病院　循環器内科） 「膀胱癌再発に対する経尿道的膀胱腫瘍切除術の術前に発症した急性冠症候群の 1 例」 ②安倍　大輔　（都立墨東病院　循環器科） 「Subacute Thrombosis の 1 例」 ③西野　節　（獨協医科大学病院　心臓・血管内科） 「Spontaneous Coronary Artery Dissection による急性心筋梗塞の一症例」	10:00 11:30	**Case Review session EVT** **「EVT」** 座長 大井田　史継（千栄会　高瀬クリニック　循環器科） 中田　晃孝　（松弘会　三愛病院　循環器内科） コメンテーター 小山　豊　（東京蒲田病院　循環器内科） 後藤　亮　（秀和総合病院　循環器内科） 小暮　真也　（前橋赤十字病院　心臓血管内科） ショートレクチャー （共催：株式会社グッドマン） **「石灰化鼠径部病変に対する当院での取組み」** 松井　朗裕　（春日部中央総合病院　循環器科） ケースプレゼンター ①松井　朗裕　（春日部中央総合病院　循環器科） 「SFA CTO case with F-P bypass occlusion」 ②安齋　均　（太田記念病院　循環器内科） 「ALI with extensive atherosclerosis, how to treat?」
11:40 12:40	**ランチョンセミナー** （共催：バイエル薬品株式会社） **「血栓二刀流」** 座長　中西　啓太　（三愛病院　循環器内科） 演者　山本　匡 （北海道循環器病院 心血管研究センター センター長）		＊ランチョン会場は丹頂Ⅰのみになります

12:50 14:30	**Case Review session 第二部** **「CTO 症例」** 座長 小田　弘隆　（新潟市民病院　循環器内科） 武藤　誠　（埼玉県立循環器・呼吸器病センター循環器内科） コメンテーター 上原　良樹　（水戸ブレインハートセンター　循環器内科） 小堀　裕一　（戸田中央総合病院　心臓血管センター内科） 関口　誠　（深谷赤十字病院　循環器科） ケースプレゼンター ①景山　倫也　（那須赤十字病院　循環器内科） 「CTO の末梢がわからない LAD の ISR-CTO 病変に PCI を施行した一症例」 ②櫻井　将之　（おおたかの森病院　循環器内科） 「LAD CTO 症例」 ③下地　顕一郎　（済生会宇都宮病院　循環器内科） 「RCA CTO 症例」	12:50 14:30	**コメディカルセッション 1** **「患者負担軽減の試み、透析症例へのアプローチ、当院におけるカテ style」** 座長 縮　恭一　（筑波大学附属病院　臨床工学技士） 五十嵐 直大　（新潟市民病院　臨床工学技士） 中西　啓太　（三愛病院　循環器内科） コメンテーター 高橋　輝充　（茨城西南医療センター病院　臨床工学技士） 坂元　雄介　（筑波大学附属病院　臨床工学技士） 柳田　嘉仁　（三愛病院　放射線科　診療放射線技師） コメディカル演題 ①宮田　直樹　（茨城西南医療センター病院　臨床工学技士） 「当院における心カテ室の現状」 ②坂元　雄介　（筑波大学附属病院　臨床工学技士） 「ヨード造影剤使用 12 ヶ月後の推算糸球体濾過量（eGFR）を用いた腎機能評価」 ③武田　拓也　（三愛病院　放射線科） 「当院におけるカテ style」
14:40 15:10	**コーヒーブレイクセッション** （共催：サノフィ株式会社） **「冠動脈疾患に対するこれからの脂質低下療法」** 座長　安齋　均 （SUBARU 健康保険組合　太田記念病院　循環器内科　主任部長） 演者　堀中　繁夫 （獨協医科大学病院　循環器・腎臓内科　教授）		＊コーヒーブレイクセッション会場は 丹頂 I のみになります
15:20 16:45	**Case Review Session 第三部** **「ACS & complication」** 座長 稲垣　裕　（草加市立病院　循環器内科） 松井　朗裕　（春日部中央総合病院　循環器科） コメンテーター 藤縄　学　（牛久愛和総合病院　循環器科） 保屋野　真　（新潟大学医歯学総合病院　循環器内科） 船田　竜一　（群馬大学附属病院　循環器内科） 米山　暁　（関越病院　循環器内科） ケースプレゼンター ①沼澤　洋平　（足利赤十字病院　循環器内科） 「合併症により治療に難渋した不安定狭心症の一例」 ②秋山　大樹　（茨城西南医療センター病院　内科） 「治療に難渋した拡張病変を伴う急性前壁中隔心筋梗塞の一例」	15:20 16:45	**コメディカルセッション 2** **「ACS & complication に出会ったら」** 座長 佐野　始也　（高瀬クリニック　診療放射線技師） 田島　修　（埼玉県立がんセンター　診療放射線技師） 中村　智弘　（さいたま市民医療センター　内科） コメンテーター 早藤　和典　（三愛病院　臨床工学技士） 澤海　綾子　（新久喜総合病院　看護部） 大山　美保　（茨城西南医療センター病院　看護部） コメディカル演題 ①酒井　俊介　（筑波大学附属病院　循環器内科） 「経皮的心肺補助を留置中に送血管が完全に抜け，止血に難渋した一例」 ②古藪　陽太　（獨協医科大学病院　心臓・血管内科） 「セルジンガー法による静脈穿刺にて動静脈瘻を合併した一症例」
閉会挨拶			
運営委員会（やまどり）			

1 膀胱癌再発に対する経尿道的膀胱腫瘍切除術の術前に発症した急性冠症候群の１例

平谷　太吾（筑波大学附属病院　循環器内科）

【症　　例】 84歳　男性

【主　　訴】 胸痛

【現 病 歴】 2017年4月20日、安静時に胸痛が出現し数十分持続した。21日にも同様の胸痛があった。22日午前0時30分頃に再び胸痛が出現し、持続するため救急要請した。胸痛の性状経過と、トロポニンＴの軽度高値から、不安定狭心症の診断で緊急入院となった。

【冠危険因子】 高血圧、脂質異常症、慢性腎臓病、喫煙歴

【既 往 歴】 膀胱癌　過去5回　経尿道的膀胱腫瘍切除術（TUR-Bt）
→ひと月内に再度TUR-Btを施行予定である

【検査所見】 Labo data: WBC 5500 / μ l, Hb 12.4 g/dl, Plt 15.9 万 / μ l, AST 29 U/l, ALT 11 U/l, LDH 296 U/l, BUN 24.0 mg/dl, Cre 1.17 mg/dl, Na 137 mEq/l, K 4.1 mEq/l, Cl 101 mEq/l, UA 5.3 mg/dl, T-CHO 180 mg/dl, TG 60 mg/dl, HDL-C 54 mg/dl, LDL-C 111 mg/dl, CRP <0.03 mg/dl, HbA1c 5.7%, BNP 102 pg/ml, CK 129 U/l, CK-MB 13 U/l, トロポニンＴ 0.15ng/ml
ECG: sinus rhythm, HR 75bpm, CRBBB
UCG: 記録保存なし（poor imageであった）

【経　　過】 入院のうえ、ニトログリセリン持続点滴とヘパリン化を開始した。入院後に胸部症状の増悪は認めず。12時間後採血：CK 552 U/l（MB 59 U/l）と上昇。第2病日採血：CK 388 U/l とピークアウトしていた。
第3病日にCAGを施行した。

【CAG所見】 #10 D2 just 90%, #7 75%

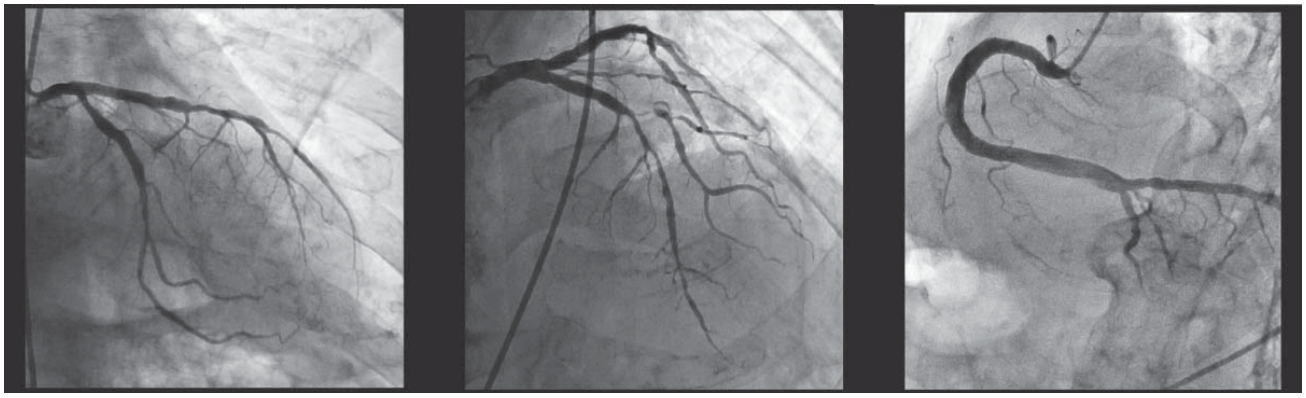

2 Subacute Thrombosis の１例

安倍　大輔（都立墨東病院　循環器科）

【症　　例】 44歳　男性
【主　　訴】 嘔気・意識障害
【現 病 歴】 2016年５月某日、午前２：30頃、就寝中に嘔気で目を覚まし、トイレに向かったところ眼前暗黒感から意識消失し転倒。妻が廊下で左側臥位で倒れている患者を発見。いびきをかき失禁。
妻により救急要請。当院救命救急センターに搬送。
【冠危険因子】 喫煙、脂質異常症、高血圧症
【既 往 歴】 上記健診で指摘されるも未治療
【バイタルサイン】 SBP：70ｍｍHg, PR：30bpm, SpO2：測定不能, BT：36.0℃, RR：18/min
【検査所見】 ECG：HR33bpm, 完全房室ブロック, 下壁誘導でST上昇
CXR：CTR57%
Labo data：WBC 11300, Hb 13.5, Plt 21.9, D-dimer 0.6, BUN 13.0, Cre 0.8, CPK 112（CKMB 6）, BNP <5.8, LDL 127, HDL 32, HbA1c 6.3
【CAG所見】 #1 100%（culprit lesion）, #13 75%
【経　　過】 下壁STEMIに対し緊急で体外式ペースメーカー留置後にPCIを実施した。血栓吸引の後に薬剤溶出性Stent（XienceAlpine3.25/28mm）を留置し再灌流に成功した。術後に大きなイベントなく、洞調律に復帰しpeak CPKは1789u/Lであった。心臓リハビリテーション後、退院前に回旋枝に対するPCIを実施する予定であった。

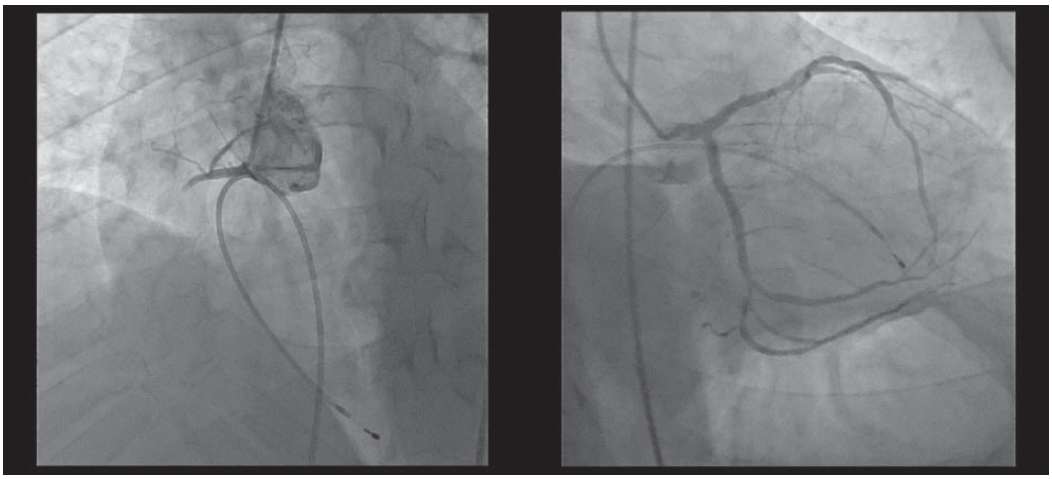

3 Spontaneous Coronary Artery Dissectionによる急性心筋梗塞の一症例

西野　節（獨協医科大学病院　心臓・血管内科）

【症　　例】 38歳　女性

【主　　訴】 胸痛

【現 病 歴】 201X年3月5日22時に生来初の突然の胸痛が出現し救急要請した。救急隊現着時も胸痛の持続があり当院へ搬送された。病着時は胸痛は消失していたが嘔吐を繰り返していた。ECG、TTEは正常範囲内であり、来院時のTroponin-Iも陰性であったが、症状と経過より急性冠症候群を否定しきれず、経過観察のため緊急入院した。

【冠危険因子】 特記事項なし

【既 往 歴】 子宮筋腫

【検査所見】

Labo data：WBC 6600, Hb 13.0, BUN 20.0, Cre 0.52, CPK 41, BNP 18.3 pg/ml, Troponin-I 0.006 ng/ml, LDL 85, HDL 65, HbA1c 5.4

ECG：Sinus rhythm, HR 64 bpm, ST-T changeなし

TTE：LV wall motion no asynergy area, EF 60%, no valvular disease.

【経　　過】 入院4時間後のTroponin-I 1.484 ng/mlと上昇を認めた。さらにその後、胸部症状の再燃があり、ECGではV2-3のST上昇、TTEでは左室前壁の壁運動低下を認めた。STEMIの診断で緊急冠動脈造影を行った。

【CAG所見】 #5 25%, #6 90%, #7 100%

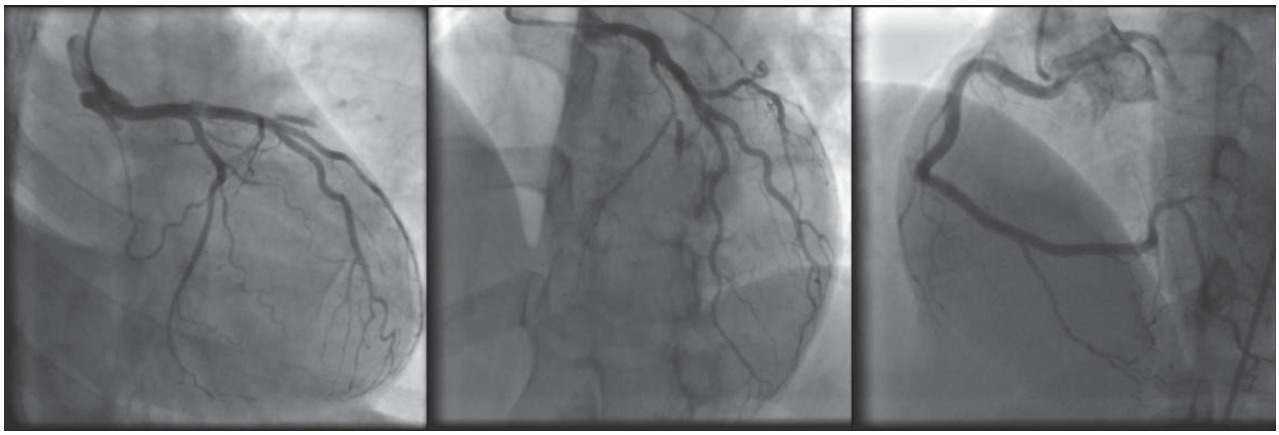

1　CTOの末梢がわからないLADのISR-CTO病変にPCIを施行した一症例

景山　倫也（那須赤十字病院　循環器内科）

【症　　例】　40歳代　男性
【主　　訴】　労作時の胸部圧迫感
【冠危険因子】　高血圧、脂質異常症、糖尿病（インスリン）、糖尿病性腎症（stage4）
【ＰＣＩ歴】
2015/2/10 SAPのためCAG　　RCA#3-4AV：75%　　LCX#13: 90%
2015/3/31 PCI to RCA　RCA#1-3: EES 2.75/28, 3.0/28, 3.5/38, 3.5/38mm
2015/7/7 f/u CAG　　RCA#2: ISR 90%→DCB φ 3.5mm
2016/1/21 f/u CAG　　LAD#6: 75%→EES 3.25/28, 3.0/12mm→0%
【現 病 歴】
上記PCI歴のある患者さん。2016年9月初頭より労作時の胸部圧迫感を自覚するようになった。1年後の追跡冠動脈造影検査を指示されていたが、症状が出現し、左室前壁の壁運動低下していたため、予定を早めて2016年9月に冠動脈造影検査を施行した。
【現　　症】
身長174cm　体重95kg
血液検査：WBC:5000, Hb:11.0 g/dl , BUN 41 mg/dl, Cre 2.8 mg/dl（eGFR 21.5）, LDL 81mg/dl , HDL 29mg/dl, TG 109mg/dl, HbA1c 7.8%
心電図：洞調律、整、V2-4 poor R progression
心エコー：左室前壁運動軽度低下 EF 48%、壁の菲薄化はなし
冠動脈造影：
RCA-ISRなし
LAD#6 in stent CTO。Collateralからはっきりと LAD本幹が造影されず、CTOの長さは不明。末梢も見えない。

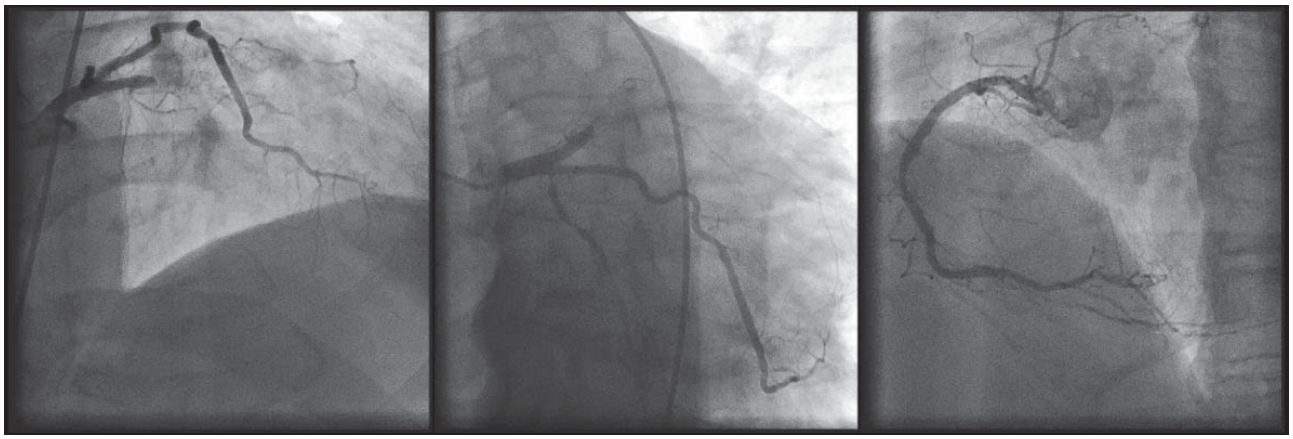

2 LAD CTO 症例

櫻井　将之（おおたかの森病院　循環器内科）

【症　　例】 83歳　男性
【主　　訴】 呼吸苦
【現 病 歴】 高血圧にて他院通院していた患者。2017年3/23 就寝中に呼吸苦出現。改善しないため、救急要請となった。来院時、起座呼吸、両下腿浮腫、胸部XP上、両側胸水貯留を認め、うっ血性心不全の診断にて入院となった。
【冠危険因子】 高血圧
【既 往 歴】 特になし
【検査所見】 Labo data：WBC 6990, Hb 13.2, BUN 21.1, Cre 1.28, eGFR 41.7, CPK 125 , BNP 2600.6, LDL 133, HDL 40, HbA1c 5.9
ECG：HR 98bpm, SR, QS in V1-4, negative T in V5,6, II, aVF, flat T in I, III, aVL
UCG：LV diffuse severe hypokinesis, EF 24%, RVSP 52mmHg, mild ～ moderate MR
【経　　過】 サムスカ7.5mg内服、ラシックス20mg ivにて徐々に心不全は軽快。3/31 心不全の原因精査のためにCAGを行った。
【CAG所見】 LAD #6 CTO, 他に有意狭窄なし, OM distalからLAD末梢へcollate（+）
Cornus branch, septalからcollate（+）, RV branchからcollate（+）

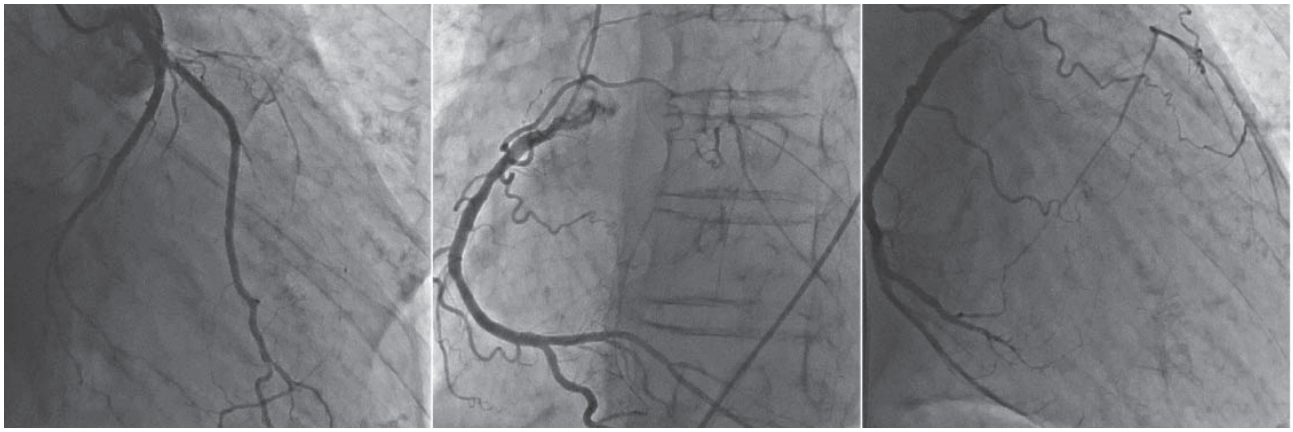

3 RCA CTO 症例

下地　顕一郎（済生会宇都宮病院　循環器内科）

60 代男性。労作性狭心症を主訴に当院受診、CT で LCX の高度狭窄及び RCA CTO が疑われ CAG 施行、LCX 90%、RCA 100%（CTO）の結果を得た。

RCA の CTO 病変は中等度の石灰化を有し #1 から #3 までの比較的閉塞距離の長い病変であり、septal channel, apical channel, AC channel からの側副血行を有していた。また、#3 分岐部には高度狭窄を有していた。

eGFR 72、UCG では LVEF 58%、有意な弁膜症なし、下壁～後側壁の基部から中部にかけての hypokinesis を認めた。

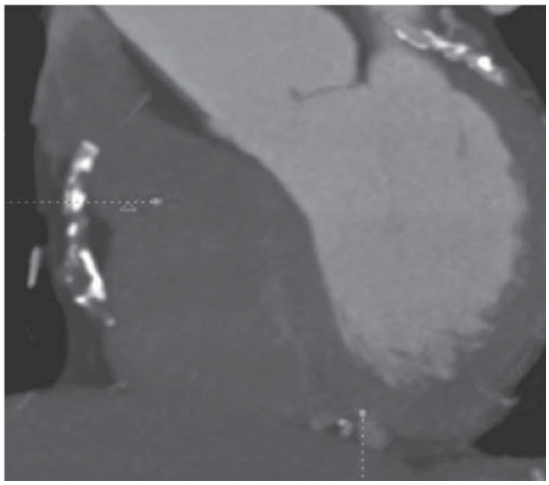

1 合併症により治療に難渋した不安定狭心症の一例

沼澤　洋平（足利赤十字病院　循環器内科）

【症　　例】 66歳　女性

【主　　訴】 軽労作時の胸痛

【現 病 歴】 201○年12月より歩行や自転車などの軽労作時に動悸及び胸痛を自覚するようになった。近医を受診し、心電図やBNP値に異常を認めず、経過観察となっていた。201○年1月より症状が悪化傾向となり、あるき始めると胸痛が生じるため、立ち止まって休まないといけないようになり、心臓疾患を疑われて当院循環器内科へ紹介受診となった。来院時心筋トロポニンTは陰性であったが、問診上増悪型狭心症と診断し、心臓カテーテル目的で入院となった。

【冠危険因子】 高血圧、脂質異常症、冠動脈疾患の家族歴（父親が60歳で心筋梗塞により死亡）

【検査所見】 Labo data：WBC 6000, Hb 12.8, BUN 17.1, Cr 0.61, CPK 86（CKMB 8）, BNP <5.8 pg/ml, Troponin-T 0.006 ng/ml, LDL 131, HDL 56, HbA1c 5.8
ECG：HR 80 bpm, Sinus Rhythm, Non-specific ST-T change
UCG：特記すべき所見なし、左室収縮能は正常範囲、粗大な弁膜症なし

【経　　過】 自覚症状から増悪型の狭心症と診断し、バイアスピリン内服開始の上で翌日冠動脈造影を施行した。

【CAG所見】 RCA#2 50-75% LMT#5 50% LAD#6 99% Diagonal#9os 99%

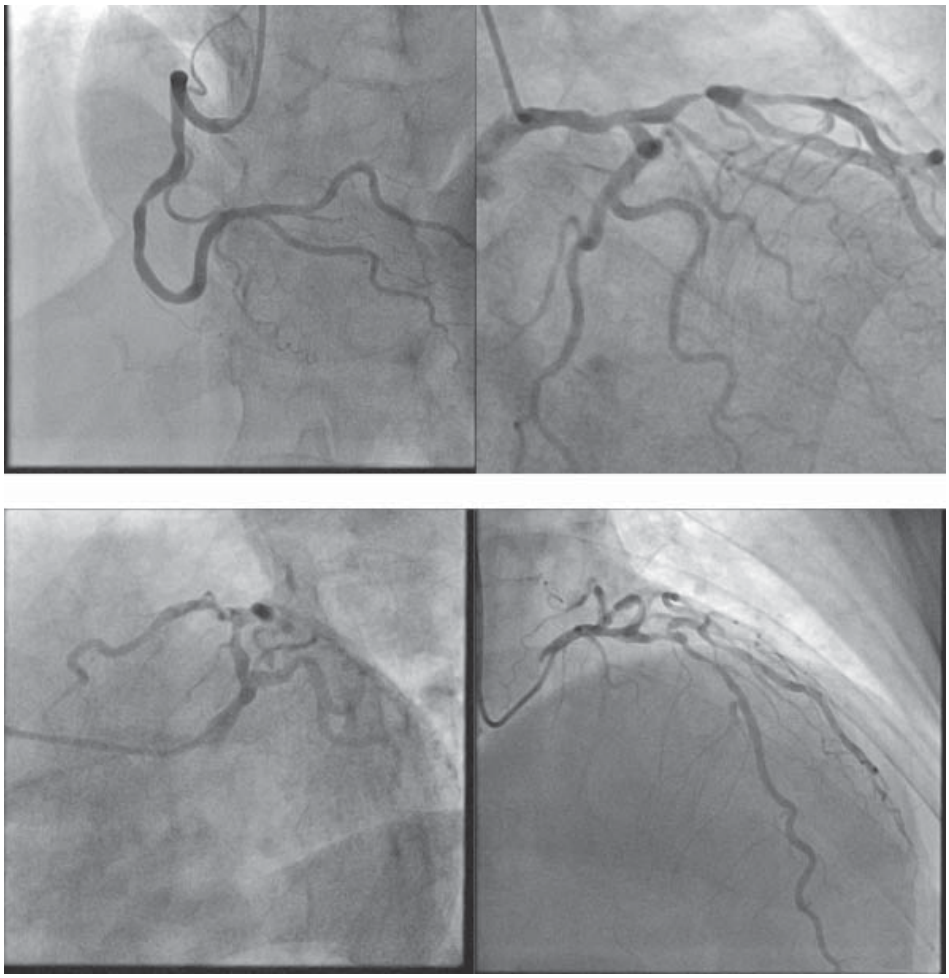

2 治療に難渋した拡張病変を伴う急性前壁中隔心筋梗塞の一例

秋山　大樹（茨城西南医療センター病院　内科）

【症　　例】 42歳 男性

【主　　訴】 胸痛

【現 病 歴】 前駆する胸痛なし。2017年2月某日朝6時30分ごろから胸痛が出現した。症状が持続し、改善しないため救急要請し、午前7時24分に当院搬送となった。心電図前胸部誘導でST上昇を認め、心エコー図でも左室前壁中隔の壁運動低下を観察されたため、急性前壁中隔心筋梗塞を強く疑われ、緊急入院のうえ緊急冠動脈造影施行の方針となった。

【冠危険因子】 喫煙（20本/日×20年）、脂質異常症、冠疾患家族歴（父が虚血性心疾患に伴う心不全で当院に入院を繰り返している）

【既 往 歴】 特になし

【検査所見】 Labo data：WBC 9700, Hb 15.0, BUN 15.3, Cre 0.82, CK 114（MB <4）, pro-BNP 22, Tn I 5.1, LDL 179, HDL 41, TG 80, HbA1c BS 150, HbA1c 5.7%
ECG：HR 689bpm・洞調律、V1-5でST上昇を認める、III/aVFでごくわずかなST下降あり
UCG：現病歴参照、病的弁膜症なし。

【経　　過】 緊急冠動脈造影を行い、下記に示すような所見を得て、Primary PCIへと移行した。

【CAG所見】 #6 50%, #7 100%（左冠動脈優位にびまん性の拡張病変を呈する）

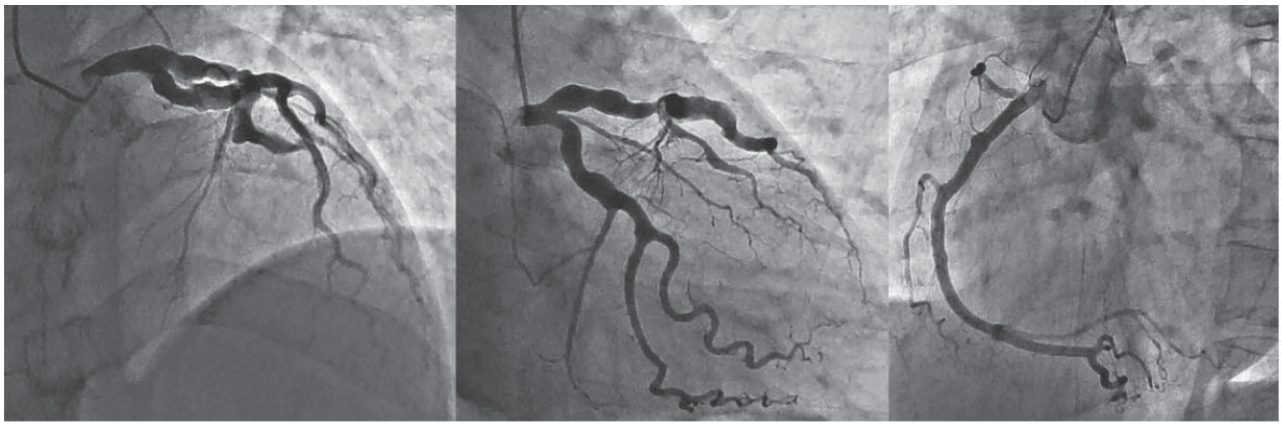

1 SFA CTO case with F-P bypass occlusion

松井　朗裕（春日部中央総合病院　循環器科）

【症　　例】 64歳　女性
【主　　訴】 右下肢間欠性跛行（Rutherford 3）
【既 往 歴】 特記事項なし
【リスク因子】 高血圧症、喫煙
【現 病 歴】
2016年 3 月 上記症状でSFA に対してPOBA
2016年 5 月 症状再燃（再閉塞）ありSTENT留置（Zilver PTX 6.0/120 × 3本）
2016年11月 症状再燃（再閉塞）あり、F-P bypass（ePTFE graft）施行
2017年 2 月 症状再燃（バイパス閉塞）
2017年 3 月 加療目的に当院紹介
【主な検査所見】
ABI:（rt）0.52,（lt）1.11
eGFR: 64.2 ml/min/1.73m^2
【CT・USおよび血管造影所見】

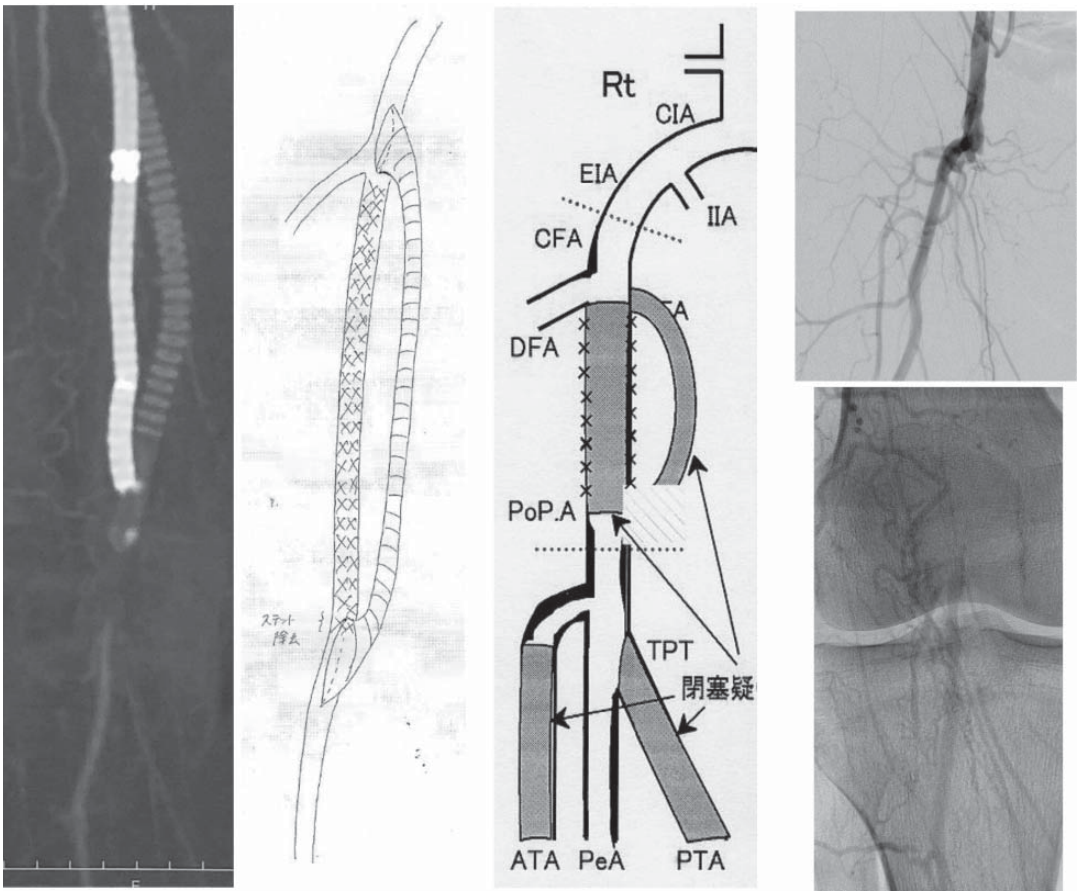

2 ALI with extensive atherosclerosis, how to treat?

安齋　均（太田記念病院　循環器内科）

【症　　例】 79歳　女性。

【既　　往】 脳梗塞（右半身不全麻痺、運動性失語）、糖尿病、高血圧、心房細動。施設入所中。

【現 病 歴】 2015年3月に当院脳外科を退院しリハビリ施設へ転院。DOACを処方。その後施設入所となり、近医にてフォローされていた。ADLは車いす。2017年3月13日朝10時入浴時に左下肢のチアノーゼが出現。脈の触知が無く下肢動脈に閉塞が疑われ同日午後4時に当院ERを受診された。

【来院時所見】 バイタルは安定。左足全体が暗紫色で冷感強い。痛みはありそうだが自制内か？（失語にて訴えを正確に把握できず）。筋力低下は明らかではない。両側鼠径、膝窩、足背動脈いずれも脈触知せず。ECGはAF、心エコー上心機能は正常範囲内で有意な弁膜症なし。胸部レ線は肺うっ血なし。

【採血結果】 WBC 11750, Hb 13.1, Cr 1.04, eGFR 39.1, CRP 5.01, CK 72, D dimer 8.0。

【造影CT所見】 腹部大動脈から両側腸骨動脈の石灰化は高度。右下肢：右総腸骨動脈起始部から閉塞し総大腿動脈まで閉塞している可能性あり。SFAから膝窩動脈は開存しており、膝下動脈は散在性に高度狭窄か？　左下肢：左総腸骨動脈も起始部より閉塞し総大腿動脈直上まで閉塞か？　総大腿動脈から大腿深動脈にかけて血流が保たれているが、SFAは起始部から閉塞しており、遠位は大腿深動脈からの側副血行路で造影されてくる。膝窩動脈に有意狭窄は認めず、膝下動脈には散在性に高度狭窄か？

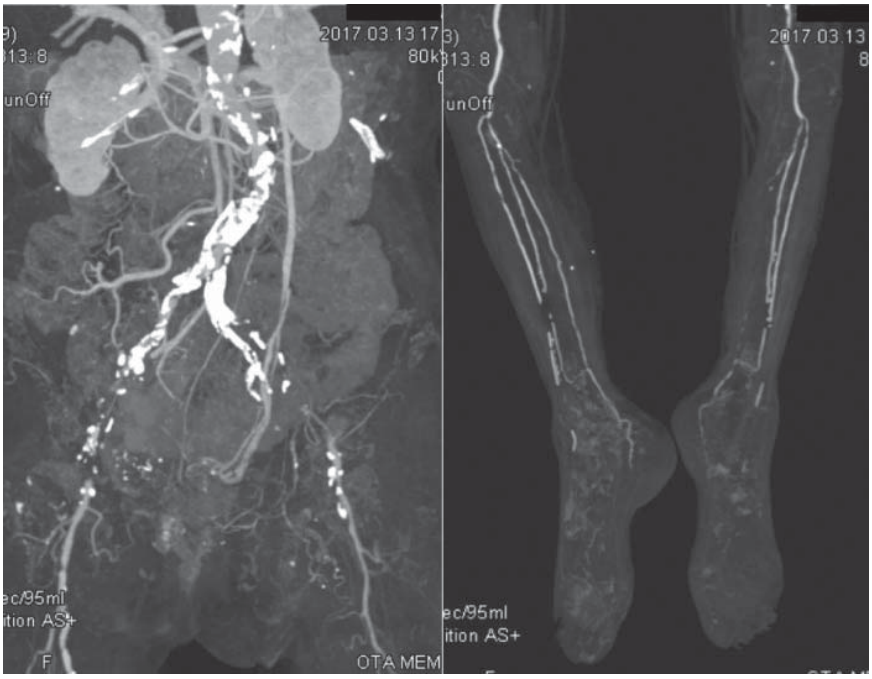

1　当院における心カテ室の現状

○宮田　直樹、高橋　輝充、榎戸　孝、笠　雅人、長谷川　猛
（茨城西南医療センター病院　臨床工学部）

当院は茨城県の南西部に位置する３次救急病院であり、超高齢化社会のすすむ農村地域の中核病院として年間約430件の心カテ、内約180件のインターベーション、約40件の緊急症例を行っている。ルーチン心カテを週２回設定して、通常循環器内科医２名、臨床工学技士２名、看護師２名、放射線技師１名の７名で行っている。夜間、休日等の緊急時は循環器内科医２名、臨床工学技士１名、看護師１名、放射線技師１名の５名で対応している。

当院の心カテ業務におけるコメディカルは専任制をとっていないため不慣れなスタッフもいる。そのようなコメディカルスタッフが円滑に業務を行えるようなカテ室の工夫として当院独自のマニュアルの作成や準備時間短縮への対策、終了後に簡単に使用物品などを入力できるPhotron社製心カテデータベース【Kadaシリーズ】の導入など負担軽減の取り組みを行っている。

この他にも緊急時に対応する循環器内科医が３名と少ないことやPCPSなど極少数の症例時に対応できないスタッフの教育などの様々な問題も抱えている。

今回、このような当院における心カテ室の負担軽減への取り組みと問題点への対策、今後の課題について報告する。

また今回のテーマの１つである【透析症例へのアプローチ】について現状の臨床工学部としての透析症例への関わりと今後の展望について検討したので合わせて報告する。

2　ヨード造影剤使用12ヶ月後の推算糸球体濾過量（eGFR）を用いた腎機能評価

坂元　雄介（筑波大学附属病院　臨床工学技士）

1.筑波大学附属病院　医療機器管理センター　2.筑波大学医学医療系循環器内科学
佐藤 明[2]　縮 恭一[1]　井坂 まい[1]　鳥羽 清志郎[1]　森谷 忠生[1]
山本 純偉[1]　酒井 俊介[2]　平谷 太吾[2]　星 智也[2]　青沼 和隆[2]

【背景】ヨード造影剤の使用はＸ線造影技術の発展と共に、造影剤使用量の増加に伴う造影剤腎症（CIN）の発症が問題となっている。通常１週間程度で回復する可逆的な機能障害であるが、稀に不可逆的な腎不全に陥るケースもある。当院では腎障害の発症リスクを推算糸球体濾過量：eGFR（ml/min.1.73㎡）を用いて評価している。

【背景】冠動脈造影検査、冠動脈治療における造影剤使用１年後の腎機能変化について検討する。

【対象及び方法】2009年から2011年当院においてCAG及びPCIを行った344例。eGFR＞60の190名をstage 1-2群、eGFR30-59の144名をstage3群、eGFR15-29の10名をstage4群とした。CAG及びPCI後24時間と48-72時間のCIN発症率と12ヶ月後の腎機能変化を検討する。

【結果】CIN発症率はstage1-2群6.2%、stage3群1.0%、stage4群11.1%、全体で2.0%であった。１年後の腎機能変化はstage 1-2群の13.1%でstage3-4へ低下、stage3群の12.5%でstage 4へ低下を認めた。stage3群（腎機能非低下群vs低下群）ではHT（%）39.4 ± 6.7vs33.4 ± 3.0（p=0.005）、ALB（g/dl）3.98 ± 0.5vs3.5 ± 0.5（p=0.01）、蛋白尿陽性率（%）41.7vs88.9（p=0.009）であった。

【まとめ】

CINの発症は全症例可逆的であったが、12ヶ月後ではstage 1-2群及びstage3群で約10%の患者で腎機能低下を認めた。腎機能低下は心血管死亡発症リスクが増加すると報告されており、CKD stage1-2群においてもHydration及び造影剤使用量に留意するなど、腎保護を考えた治療が重要である。

3 当院におけるカテ style

武田　拓也（三愛病院　放射線科）

当施設では冠動脈・末梢血管インターベンションを合わせ、年間 400 ～ 500 症例を行っています。

治療に使用するデバイス診断機器、テクニックは日々進歩しており、カテーテル治療に携わるコメディカルスタッフは安全に治療が行われるようサポートすることが重要であると思われます。

カテーテル治療に対する取り組み方は各施設多種多様と思われ、当院の取り組み方を今回、「当院のカテ style」と題して発表させていただきます。

1 経皮的心肺補助を留置中に送血管が完全に抜け，止血に難渋した一例

酒井　俊介（筑波大学附属病院　循環器内科）

症例は 68 歳の男性で，以前に経皮的冠動脈形成術（PCI）の既往があり，バイアスピリン，クロピドグレルを内服していた．右肩腱板断裂に対して手術目的に 2017 年 4 月に入院し術前より抗血小板薬は中止されていた．4 月某日夜間に左肩の疼痛を訴えた直後に意識障害を来し，モニターでは無脈性電気活動（PEA）であり心肺蘇生が開始された．心室細動を来し電気的除細動で洞調律へと復帰し，心電図で急性心筋梗塞（AMI）と診断され同日緊急カテーテル検査を行った．血管造影室で再度 PEA となり経皮的心肺補助（PCPS）の準備中に，左大腿動脈に一度挿入した送血管が完全に抜去されてしまった．圧迫止血を行いながら，AMI の原因である右冠動脈 #2 ステント血栓症に対して PCI を行った．圧迫止血を継続するも全く止血が得られず，出血部の同側から留置したシースより下肢動脈治療用バルーンを通過させ，拡張することで止血することができた．

PCPS の送血カニューレは径が大きく，また抗凝固薬が必須な装置であるため，カニューレ脱落は非常に危険な合併症であるが，バルーン拡張により止血を得られた一例を経験し報告する．

2 セルジンガー法による静脈穿刺にて動静脈瘻を合併した一症例

古藪　陽太（獨協医科大学病院　心臓・血管内科）

セルジンガー法による大腿静脈穿刺にて血腫を認め、エコー検査、ＣＴ検査にて動静脈瘻を診断した症例を経験したので報告する

【皮下血腫】【70代男性】

【現病歴】

200X 年から心房細動および僧帽弁閉鎖不全症にて外来にて内服加療されていた。胸部エックス線にて心拡大あり、BNP:287pg/ml と高値であった。経胸壁心エコーを施行したところ重度僧帽弁閉鎖不全症と診断した。心不全徴候を合併しており外科的治療の適応と考え、術前検査として冠動脈造影検査および右心カテーテル検査目的に入院した。右橈骨動脈に 5Fr シースを留置し冠動脈検査を、右大腿静脈に 6Fr シースを留置して右心カテーテル検査を施行した。検査後、右橈骨動脈は TR バンドにて、右大腿静脈は用手圧迫にて止血したが、静脈穿刺部圧迫中に皮下血腫を形成した。穿刺の際動脈を貫通した可能性を考え動脈穿刺と同様に用手および物理的圧迫を継続した。その後血腫増大がないこと、Hb の著明な低下のないこと、血管雑音のないことを確認して術後 2 日に退院した。しかし、退院後 4 日に穿刺単径部の血腫増大と腫脹を主訴に来院。造影 CT 検査にて動静脈瘻と診断とした。血管外科医と相談し経過観察の方針としたところ、第 9 病日に造影 CT および血管エコーにて瘻孔の閉塞を確認しえた。

MEMO

協賛企業一覧表（50 音順）

朝日インテックＪセールス株式会社
アステラス・アムジェン・バイオファーマ株式会社
アステラス製薬株式会社
株式会社アスト
アストラゼネカ株式会社
アボット バスキュラー ジャパン株式会社
カーディナル ヘルス ジャパン
協和発酵キリン株式会社
株式会社グッドマン
サノフィ株式会社
泉工医科工業株式会社
セント・ジュード・メディカル株式会社
第一三共株式会社
武田薬品工業株式会社
田辺三菱製薬株式会社
ディーブイエックス株式会社
テルモ株式会社
東芝メディカルシステムズ株式会社
日本ベーリンガーインゲルハイム
日本メドトロニック株式会社
日本ライフライン株式会社
ノバルティスファーマ株式会社
バイエル薬品株式会社
ファイザー株式会社
ブリストル・マイヤーズ スクイブ株式会社
ボストン・サイエンティフィック ジャパン株式会社
ボルケーノ・ジャパン株式会社
メディキット株式会社
持田製薬株式会社

この度は、第 10 回 中日本 Case Review Course にご協賛いただきまして、誠にありがとうございました。
この場をかりて御礼申し上げます。

第 10 回 中日本 Case Review Course
会長　中西　啓太

特定非営利活動法人 中日本PCI研究会　活動内容

●月例 CTO ライブデモンストレーション

術者に“PCI の匠”加藤修先生を招聘し、高瀬クリニック内に常設されたハイビジョンのライブシステムを活用して、CTO 症例を中心のライブデモンストレーションを開催しています。
また症例持ち込みによる術者の募集、座長の募集は随時行っており、規模の大きなライブでは伝えられない、Tips、tricks を分かりやすく開催しております。
開催日程に関しては、ホームページを参照下さい。
近日開催予定：2017 年 5 月 20 日(土)13:30 ～
6 月 17 日(土)13:30 ～
7 月 15 日(土)13:30 ～

●第十一回 中日本ライブデモンストレーション

会期：2017 年 11 月 18 日(土)
会長：安齋　均　(太田記念病院)
会場：ホテルメトロポリタン高崎 (JR 高崎駅ビル)

●第11回 中日本ケースレビューコース

会期：2018 年 5 月予定

会場案内図

ホテルメトロポリタン高崎 6F

【メディカル PCI 会場】
丹頂 Ⅰ
【メディカル EVT 会場】
丹頂 Ⅲ

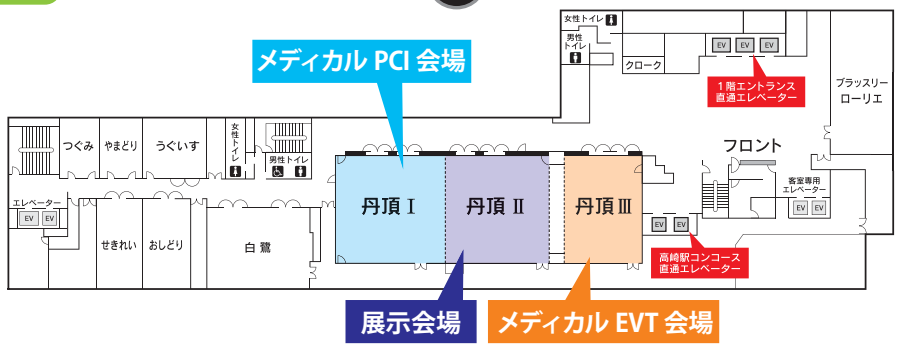

周辺案内図

ホテルメトロポリタン高崎
(JR高崎駅直結・6F)

〒370-0849　群馬県高崎市八島町222

◎JR高崎駅改札口よりご来場の場合
改札を出て右、西口方面にお進みください。
駅ビル高崎モントレー3階の中央エレベーターで6階「ホテルメトロポリタン高崎」ロビー・フロントまでお越しいただけます。

◎1階正面玄関よりご来場の場合
西口側、1階正面玄関からエレベーターで6階「ホテルメトロポリタン高崎」ロビー・フロントまでお越しいただけます。

※ 駅周辺は道路が混雑しますので、なるべく JR・私鉄・バス等をご利用ください。
※ お車でご来場の場合、駐車料金は各自ご負担ください。

特定非営利活動法人 中日本PCI研究会 事務局
〒370-0036 高崎市南大類町 885-2　高瀬クリニック内
TEL：027-353-1156　FAX：027-353-6123
E-mail：info@nakanihonpci.com
http://www.nakanihonpci.com